- Copyright - Il Pensiero Scientifico Editore downloaded by IP 3.17.128.129 Sat, 27 Apr 2024, 16:19:38

Efficacia a lungo termine della brachiterapia endocoronarica β (^{32}P) nel trattamento delle ristenosi intrastent ad elevato rischio. Risultati prospettici di un registro monocentrico

Paolo Ortolani, Antonio Marzocchi, William Gaiba*, Stefano Neri**, Cinzia Marrozzini, Tullio Palmerini, Matteo Aquilina, Leonardo Corlianò, Enzo Lombardo*, Feisal Bunkheila**, Stefania Pini*, Paolo Sbarzaglia, Nevio Taglieri, Enza Barbieri**, Angelo Branzi

*Istituto di Cardiologia, *Servizio di Fisica Sanitaria, **Istituto di Radioterapia, Università degli Studi, Policlinico S. Orsola-Malpighi, Bologna*

Key words:
Restenosis; Stent.

Background. **The aim of the study was to evaluate, on single center prospective data, long-term angiographic and clinical results of intracoronary β (^{32}P) brachytherapy in "real world" patients with high-risk in-stent restenosis lesions.**

Methods. **Sixty-nine consecutive patients (77 lesions) with high-risk in-stent restenosis (mean lesion length 30.3 ± 16.1 mm, pattern III-IV 57.2%, diabetes 33.3%) treated with percutaneous dilation procedures and β-radiation therapy, underwent 7-month clinical and angiographic follow-up.**

Results. **One patient (1.4%) presented with procedural non-Q wave myocardial infarction. At a mean follow-up of 7 ± 1.5 months, death was observed in 1 patient (1.4%) and non-Q wave myocardial infarction in 3 (4.3%) (in 2 patients, who prematurely discontinued antiplatelet therapy, caused by late coronary thrombosis). Seven-month binary angiographic restenosis occurred in 20 lesions (25.9%) (in-stent restenosis 11.6%). Target lesion and target vessel revascularization occurred in 20 (28.9%) and 21 (30.4%) patients. At follow-up only 12 (17.3%) patients presented with CCS class III-IV angina. After intracoronary β brachytherapy angiographic restenosis occurred regardless of the vessel size, lesion length and ostial location. On the contrary a high restenosis rate was documented in obstructive lesions.**

Conclusions. **As applied in routine clinical practice, radiation therapy is safe and effective in the treatment of high-risk in-stent restenosis. In spite of all that, total occlusion at baseline predicts late angiographic restenosis.**

(Ital Heart J Suppl 2003; 4 (8): 672-681)

© 2003 CEPI Srl

Ricevuto il 26 marzo 2003; nuova stesura il 23 luglio 2003; accettato il 24 luglio 2003.

Per la corrispondenza:

Dr. Paolo Ortolani

Istituto di Cardiologia
Università degli Studi
Policlinico S. Orsola-Malpighi
Via Massarenti, 9
40138 Bologna
E-mail: paortol@tin.it

Diversi studi randomizzati hanno dimostrato l'efficacia della brachiterapia endocoronarica (BE) nel trattamento delle ristenosi intrastent (RI)[1-7]. Questi studi hanno complessivamente evidenziato, grazie alla BE, una riduzione di circa il 50% del rischio di ulteriore RI e di eventi clinici ad un follow-up variabile tra 6 e 12 mesi. È stato inoltre documentato negli studi SCRIPPS[1] e WRIST[2] come i vantaggi clinico-angiografici ottenuti nei pazienti sottoposti a BE si mantengano significativi anche per periodi estremamente lunghi (3-5 anni). Ovviamente negli studi randomizzati, che hanno testato sia le radiazioni γ[1-4,7] sia quelle β[5,6], sono stati trattati pazienti selezionati, non rappresentativi quindi del cosiddetto "real world". Ad esempio non sono generalmente stati inclusi pazienti con RI ostruttive o estremamente lunghe (> 45 mm), pazienti con RI in piccoli vasi, pazienti con sindromi coronariche acute trattati con inibitori dei recettori piastrinici IIb/IIIa, ecc. Inoltre, non sono attualmente ancora disponibili studi che documentino l'efficacia delle radiazioni β nel trattamento delle RI dei graft venosi.

Per tali motivazioni, l'analisi dei risultati di registri osservazionali può permettere di valutare in modo più attendibile la sicurezza e l'efficacia della BE nel trattamento della RI, nella pratica clinica quotidiana.

Scopo di questo studio è presentare i risultati clinico-angiografici a 6 mesi ottenuti mediante BE β, in una casistica di pazienti affetti da RI diffusa ad elevato rischio.

- Copyright - Il Pensiero Scientifico Editore downloaded by IP 3.17.128.129 Sat, 27 Apr 2024, 16:19:38

Materiali e metodi

Nel periodo compreso tra agosto 2001 e dicembre 2002, 118 pazienti consecutivi affetti da RI nella maggior parte dei casi diffusa sono stati sottoposti, presso il nostro Centro, a trattamento di BE con radiazioni β. I pazienti presentavano i seguenti criteri di inclusione: RI diffusa, RI focale recidivante, vasi di diametro ≥ 2 mm, efficace angioplastica coronarica (PTCA) (stenosi residua < 50% in assenza di complicanze cliniche) eseguita evitando se possibile l'impianto di ulteriore stent.

Sono stati considerati criteri di esclusione dal trattamento con BE: precedente trattamento di radioterapia endocoronarica o di irradiazione mediastinica; diametro di riferimento del vaso trattato > 4 o < 2 mm; lesione localizzata in tronco comune non protetto; controindicazioni maggiori ad un trattamento prolungato 6-12 mesi con terapia antiaggregante combinata (acido acetilsalicilico + clopidogrel o ticlopidina).

Non sono stati considerati come criteri di esclusione la lunghezza della lesione (nel caso di lesioni > 52 mm sono stati eseguiti stepping manuali della sorgente), la presenza di lesioni multiple nello stesso vaso o la presenza di sindrome coronarica acuta associata o meno ad evidenza di trombosi coronarica.

Tutti i pazienti sono stati sottoposti a coronarografia di controllo ad un follow-up di 6 mesi o precedentemente in caso di ristenosi clinica. Durante le coronarografie, procedurale e al follow-up, è stato somministrato isosorbide dinitrato 1 mg e.v. e sono state eseguite le stesse proiezioni ortogonali. L'analisi quantitativa coronarica è stata eseguita con il sistema Philips View-Station CDM-3500 (Philips, Best, Olanda). La punta del catetere è stata utilizzata per la calibrazione. Il diametro di riferimento, il diametro minimo del lume, il grado di stenosi e la lunghezza sono stati calcolati come media di due proiezioni. Le angiografie sono state analizzate da tre operatori (P.O., M.A. e L.C.).

L'endpoint primario dello studio è rappresentato dall'occorrenza di ristenosi angiografica binaria della lesione target a 7 mesi. Come endpoint secondari sono stati considerati: mortalità, infarto miocardico non fatale, rivascolarizzazione della lesione target e rivascolarizzazione del vaso target a 7 mesi.

Procedura di angioplastica. Precedentemente alla procedura di PTCA è stata eseguita un'angiografia coronarica con almeno due proiezioni ortogonali per determinare la lunghezza ed il diametro di riferimento del vaso da trattare. Nessun paziente è stato sottoposto ad ecografia intracoronarica. I pazienti sono stati sottoposti a PTCA o cutting balloon (InterVentional Technologies Europe, Letterkenny, Country Donegal, Irlanda) secondo le tecniche standard. Solo in caso di risultato angiografico insoddisfacente (stenosi residua ≥ 50%) o di dissezione limitante il flusso coronarico è stato impiantato un ulteriore stent. Durante la procedura di PTCA sono state filmate tutte le sedi di dilatazione. I pazienti sono stati pretrattati con acido acetilsalicilico 100-300 mg ed in sala di emodinamica con eparina sodica e.v. alla dose di 50 UI/kg. L'utilizzo di inibitore del recettore piastrinico IIb/IIIa è stato lasciato alla decisione dell'operatore. Nei pazienti con sindrome coronarica acuta ed inibitore già in corso al momento della PTCA la terapia è stata mantenuta anche durante la procedura. Il trattamento con inibitore del recettore piastrinico IIb/IIIa è stato sospeso dopo 12 ore dal termine della procedura. In tutti i pazienti l'introduttore arterioso è stato rimosso al termine della procedura grazie all'utilizzo di device di emostasi femorale.

Gli enzimi creatinfosfochinasi (CPK) e CPK-MB sono stati dosati in tutti i pazienti entro le 12 e 24 ore dall'esecuzione della procedura. Alla dimissione i pazienti sono stati trattati con terapia antiaggregante combinata (acido acetilsalicilico 100-300 mg/die + ticlopidina 250 mg bid o clopidogrel 300 mg di carico seguiti da 75 mg/die) per 6 mesi (in caso di semplice PTCA) o per 12 mesi (in caso di ulteriore impianto di stent). Dall'aprile 2002, in considerazione dei risultati evidenziati nello studio WRIST 12 vs WRIST PLUS[8] tutti i pazienti sottoposti a BE sono stati trattati per 12 mesi con terapia antiaggregante combinata.

Procedura di brachiterapia endocoronarica. La procedura di BE è stata eseguita al termine della PTCA da un team costituito da un cardiologo interventista, un radioterapista ed un fisico sanitario. Tutte le procedure sono state eseguite mediante il sistema Galileo che utilizza una sorgente β-radioattiva, il ^{32}P (Guidant Corporation, Temecula, CA, USA). A tutti i pazienti è stata prescritta la dose di 20 Gy 1 mm nella parete coronarica. La dose è stata prescritta sulla base del diametro medio di riferimento del vaso trattato calcolato sull'angiografia come media dei diametri del lume all'estremo prossimale e distale della lesione già sottoposta a PTCA. Il sistema Galileo utilizza dei cateteri di centraggio (cateteri a palloncino) a lume chiuso, dotati di autoperfusione, del diametro di 2.5, 3.0 e 3.5 mm e di lunghezza 40 o 60 mm. Con tali device è possibile irradiare alla dose effettiva (20 Gy 1 mm nella parete del vaso) i segmenti compresi tra i marker radiopachi che distano 32 mm nel catetere Galileo di 40 e 52 mm in quello di 60 mm. Lesioni di lunghezza > 52 mm sono state trattate mediante procedure di stepping manuale del catetere di centraggio cercando di evitare gap o overlap > 5 mm. La sorgente radioattiva, lunga 20 mm (^{32}P allo stato solido sigillato) posta all'estremo distale di una guida metallica, è normalmente contenuta all'interno della testata centrale schermata dell'apparecchiatura. Durante la procedura la guida viene, in modo del tutto automatizzato 1) inserita all'interno dei cateteri di centraggio, 2) posizionata nella sede di irradiazione (segmento compreso tra i due marker radiopachi del catetere Galileo dove la sorgente esegue 1 o 2 step rispettivamente nei cateteri 40 e 60 mm), 3) retratta nella consolle centrale schermata al termine dell'irradiazione.

- Copyright - Il Pensiero Scientifico Editore downloaded by IP 3.17.128.129 Sat, 27 Apr 2024, 16:19:38

Il tempo di trattamento necessario per erogare la dose di 20 Gy viene calcolato automaticamente dal sistema sulla base del diametro medio del lume e della carica della sorgente. Durante e al termine delle procedure vengono eseguiti controlli dosimetrici ripetuti nella sala di emodinamica e sulla superficie toracica del paziente.

Definizioni. Per RI diffusa è stata considerata una riduzione di diametro all'interno del lume dello stent > 50% e di lunghezza > 10 mm. Le RI sono state classificate in quattro pattern angiografici seguendo la classificazione di Mehran et al.[9]. Per ristenosi angiografica binaria al follow-up della lesione target è stata considerata la ricomparsa, successivamente a BE, di riduzione del diametro > 50% nel segmento di analisi. Tale segmento è costituito da tutto il segmento irradiato all'isodose (52 o 32 mm, al cui interno deve essere contenuto tutto il tratto coronarico danneggiato dal palloncino durante la procedura di dilatazione) più due margini, prossimale e distale, di 5 mm (Fig. 1). Per ristenosi angiografica binaria al follow-up del vaso target è stata considerata la ricomparsa di riduzione del diametro del lume > 50% nel vaso trattato *in toto*. Per acute gain è stato considerato l'aumento di diametro minimo del lume al termine della procedura di BE rispetto al valore basale. Il late loss è stato misurato come diminuzione di diametro minimo del lume dalla coronarografia post-procedurale a quella a 7 mesi. Il late loss index è stato calcolato come rapporto fra late loss e acute gain. Per rivascolarizzazione della lesione target è stata considerata la rivascolarizzazione mediante PTCA o bypass aortocoronarico del vaso trattato con BE in presenza di stenosi > 50% nel segmento di analisi. Per rivascolarizzazione del vaso target è stata considerata la rivascolarizzazione mediante PTCA o bypass aortocoronarico del vaso trattato con BE in presenza di stenosi > 50% nel vaso *in toto*. Infarto miocardico acuto (IMA) è stato diagnosticato sulla base di un movimento di CPK totali > 2 volte il limite superiore di normalità associato (IMA Q) o meno (IMA non Q) alla comparsa di onde Q patologiche all'ECG.

Analisi statistica. I parametri continui sono riportatati come media ± DS, le variabili non continue come percentuali. Il confronto tra frequenze e proporzioni è stato effettuato utilizzando il test del χ^2. Il test è stato considerato statisticamente significativo in caso di $p < 0.05$.

Risultati

Nel periodo compreso tra agosto 2001 e dicembre 2002, 118 pazienti affetti da RI sono stati sottoposti a PTCA e successiva BE presso il nostro Centro. Entro dicembre 2002 i primi 69 pazienti sono stati sottoposti consecutivamente a follow-up clinico-angiografico di 7 mesi; tali pazienti costituiscono la popolazione di questo studio. Le caratteristiche cliniche dei pazienti sono riportate in tabella I. Il numero medio di episodi di RI precedenti la procedura di BE è stato di 1.4 ± 0.7. La maggior parte dei pazienti era severamente sintomatica e portatrice di malattia coronarica multivasale. Il 33.3% dei pazienti era affetto da diabete mellito. Le caratteristiche angiografiche e procedurali della popolazione dello studio sono riportate in tabella II. Il vaso più frequentemente irradiato è stato il ramo interventricolare anteriore, il 10% delle procedure sono state effettuate su graft venoso. Il 18.2% dei soggetti trattati presentava RI occlusiva. Per motivi organizzativi,

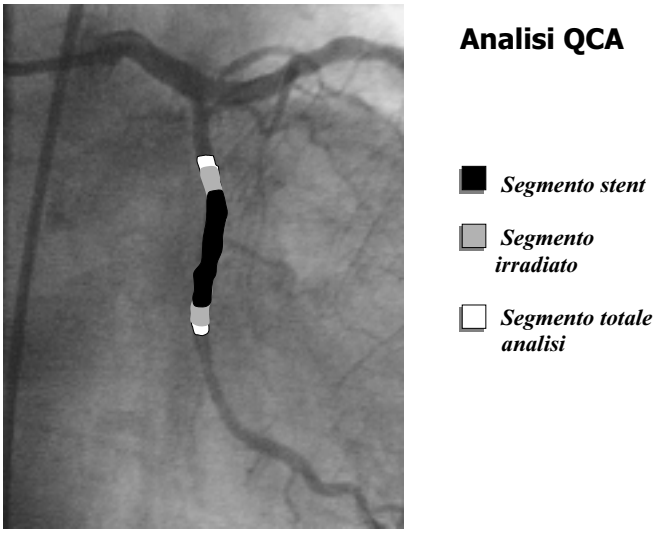

Figura 1. *Metodo di analisi quantitativa coronarica (QCA). Al controllo angiografico a 7 mesi l'analisi QCA è stata eseguita in un ampio segmento (segmento di analisi) comprendente il segmento dello stent, il segmento irradiato all'isodose ed i bordi prossimale e distale (ognuno di 5 mm). L'incidenza di ristenosi è stata analizzata nel segmento dello stent, in quello irradiato (comprendente il segmento dello stent) ed in quello di analisi totale (stent + zona irradiata + bordi).*

- Copyright - Il Pensiero Scientifico Editore downloaded by IP 3.17.128.129 Sat, 27 Apr 2024, 16:19:38

Tabella I. Caratteristiche cliniche dei pazienti.

N. pazienti	69
Età media (anni)	66.9 ± 11.0
Sesso maschile	53 (76.8%)
Fattori di rischio	
Ipercolesterolemia	58 (84.1%)
Diabete mellito	23 (33.3%)
Fumo di sigaretta	32 (46.4%)
Ipertensione	49 (71.0%)
Familiarità	19 (27.5%)
Multivasali	49 (71.0%)
Pregresso IMA	38 (55.1%)
Pregresso CABG	14 (20.3%)
Presentazione clinica	
Angina CCS III-IV	44 (63.7%)

CABG = bypass aortocoronarico; IMA = infarto miocardico acuto.

Tabella II. Caratteristiche angiografiche e procedurali.

N. vasi trattati	77
N. procedure	69
Arteria interventricolare	36 (46.7%)
Arteria circonflessa	22 (28.6%)
Arteria coronaria destra	10 (12.9%)
Tronco comune protetto	1 (1.3%)
Bypass venoso	8 (10.4%)
Sede di trattamento	
Ostiale	14 (18.1%)
Prossimale	21 (27.3%)
Media	29 (37.6%)
Distale	13 (16.8%)
Caratteristiche lesioni	
B2-C	55 (71.4%)
Pattern di ristenosi	
I	2 (2.6%)
II	31 (40.2%)
III	30 (39%)
IV	14 (18.2%)
Impianto di stent	4 (5.2%)
Cutting balloon	7 (9.1%)
Pazienti trattati con glicoproteina IIb/IIIa	15 (21.7%)
Pazienti con brachiterapia differita	26 (36.7%)
Tempo (giorni)	4.9 ± 3.4
Procedure di brachiterapia multivasali	8 (11.6%)
Procedure con posizionamento tandem manuale	12 (17.4%)
Segmento irradiato (mm)	48.9 ± 12.5
Tempo di trattamento (s)	248.3 ± 141.3
Geographical miss	5 (6.5%)

nel 36.7% dei pazienti la BE è stata differita rispetto alla PTCA (4.9 ± 3.4 giorni). In considerazione della lunghezza delle lesioni trattate il segmento coronarico irradiato è stato in media di 48.9 ± 12.5 mm. Nel 17.4% delle procedure, a causa della lunghezza della lesione, l'irradiazione è stata eseguita per un tratto di 64 o 104 cm con retrazione manuale del catetere (stepping manuale). Il tempo medio di irradiazione è stato di 248.3 ± 141.3 s. Una sola procedura è stata temporaneamente sospesa per angor ingravescente. Non sono occorse aritmie ventricolari maggiori durante le procedure di BE. In 8 procedure è stata eseguita irradiazione multivasale. Nel corso delle procedure e della successiva degenza clinica non sono insorte significative complicanze ad eccezione di 1 caso di IMA non Q peri-procedurale causato da dissezione coronarica indotta dalla PTCA della RI localizzata in vaso di piccolo calibro. La complicanza è stata risolta con impianto di ulteriore stent a valle e la procedura è stata infine completata da BE di tutto il segmento coronarico cruentato (Tab. III). Nella tabella III sono riportati anche gli eventi clinici al follow-up. Nel corso di tale periodo è deceduto un solo paziente e tale evento è insorto in prima giornata postintervento di bypass eseguito per ristenosi multivasale post-BE. Due pazienti (2.8%) hanno presentato, in seguito a sospensione precoce della terapia antiaggregante combinata, trombosi tardiva della lesione target complicata da IMA non Q. Entrambi i vasi non sottoposti a restenting erano di piccolo calibro (< 2.5 mm). A 7 mesi la rivascolarizzazione della lesione target è stata eseguita in 20 pazienti (28.9%) (in 18 pazienti per ristenosi ed in 2 per trombosi tardiva). Al termine del periodo di follow-up oltre l'80% dei pazienti era asintomatico o lievemente sintomatico. I 18 pazienti che hanno presentato ristenosi sono stati trattati principalmente con PTCA e solo 3 hanno necessitato di intervento di bypass (in 2 pazienti per ristenosi post-BE non favorevole a PTCA ed in 1

Tabella III. Eventi clinici ospedalieri e al follow-up di 7 mesi.

	Eventi ospedalieri	Eventi a 7 mesi
N. pazienti	69	69
Mortalità	0	1 (1.4%)
Infarto miocardico Q	0	0
Infarto miocardico non Q	1 (1.4%)	3 (4.3%)
Trombosi tardiva	–	2 (2.8%)
CABG	0	3 (4.3%)
TLR	0	20 (28.9%)
TVR	0	21 (30.4%)
Angina CCS III-IV follow-up	–	12 (17.3%)

CABG = bypass aortocoronarico; TLR = rivascolarizzazione della lesione target; TVR = rivascolarizzazione del vaso target.

- Copyright - Il Pensiero Scientifico Editore downloaded by IP 3.17.128.129 Sat, 27 Apr 2024, 16:19:38

per ulteriore ristenosi precoce post-PTCA). Nella tabella IV sono riportati i dati angiografici pre- e post-procedurali e al follow-up di 7 ± 1.5 mesi, analizzati mediante analisi quantitativa coronarica. La lunghezza media delle RI trattate con BE è stata di 30.3 ± 16.1 mm (range 6-82 mm). Al termine delle procedure la stenosi residua media è risultata pari a 27.5 ± 12.3%. Al controllo angiografico tardivo la percentuale di ristenosi binaria nella sede dello stent è risultata pari a 11.6%, mentre nell'intero segmento di analisi la ristenosi ha raggiunto complessivamente il 25.9% (Fig. 2). Nella maggior parte delle lesioni la ristenosi post-BE ha presentato un pattern focale (13/20; 65%) (Tab. IV). Al controllo angiografico tardivo non vi è stata evidenza di aneurisma coronarico nei segmenti coronarici sottoposti a BE. In tabella V è riportata l'analisi univariata per la ricerca dei parametri correlati alla ristenosi post-trattamento di BE. Solamente la RI ostruttiva (pattern IV) è risultata significativamente associata a ristenosi post-BE. Le BE differite rispetto alla procedura di PTCA, quelle eseguite in bypass venosi o in pazienti diabetici e quelle con associata somministrazione di inibitori della glicoproteina IIb/IIIa hanno evidenziato, pur in assenza di significatività statistica, una maggiore percentuale di ristenosi.

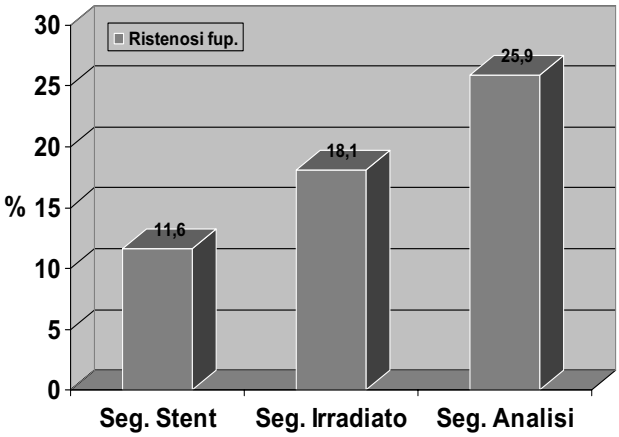

Figura 2. *Ristenosi angiografica binaria al follow-up (fup) di 7 mesi nei segmenti di analisi considerati: segmento stent, segmento irradiato, segmento totale di analisi (segmento irradiato più un bordo prossimale e uno distale di 5 mm ciascuno).*

Discussione

Studi randomizzati eseguiti sia con radiazioni γ sia con radiazioni β hanno dimostrato l'efficacia della BE nel trattamento della RI[1-7]. Scopo di questo studio è presentare la nostra esperienza relativa all'utilizzo del sistema β Galileo (Guidant Corporation) nel trattamento "real world" di RI particolarmente complesse. Nonostante le non favorevoli caratteristiche clinico-angiografiche presentate dalla popolazione trattata le procedure di BE sono risultate estremamente sicure. Infatti, grazie alle specifiche tecniche del sistema di BE utilizzato (sistema dotato di palloncino autocentratore con autoperfusione coronarica e di sorgente radioattiva ad elevato dose/rate) le procedure sono state in media sufficientemente rapide e ben tollerate dai pazienti. A conferma di ciò, nonostante l'estrema lunghezza delle lesioni trattate e la significativa percentuale di trattamenti effettuati su RI in sede ostiale e prossimale, solamente una seduta è stata temporaneamente sospesa per angor ingravescente e non sono insorte durante le procedure significative aritmie ventricolari. Inoltre grazie alla flessibilità e manovrabilità del device (simili a quelle di un palloncino dilatatore) durante il suo posizionamento non sono insorte dissezioni ed è stato possibile eseguire senza complicanze trattamenti in segmenti coronarici distali.

Efficacia tardiva della brachiterapia endocoronarica. Nel presente studio la percentuale di ristenosi angiografica binaria ed il late loss a 7 mesi sono risultati assai contenuti (25.9%; 0.38 ± 0.8 mm, rispettivamente) a dimostrazione dell'efficacia della BE con ^{32}P nell'inibire il processo di proliferazione intimale intrastent. Inoltre la BE ha permesso di ridurre significativamente nel corso del follow-up la lunghezza delle le-

Tabella IV. Analisi quantitativa coronarica pre- e post-procedura e a 7 mesi (77 lesioni).

	Pre-procedura	Post-procedura	A 7 mesi
Vaso di riferimento (mm)	2.82 ± 0.45	2.86 ± 0.47	2.84 ± 0.47
Lunghezza lesione (mm)	30.3 ± 16.1	–	9.7 ± 7.7
Diametro del lume (mm)	0.68 ± 0.42	2.1 ± 0.55	1.6 ± 0.82
Riduzione del diametro del lume della lesione (%)	75.5 ± 14.8	27.5 ± 12.3	40.8 ± 25.3
Acute gain (mm)	–	1.4 ± 0.66	–
Late loss (mm)	–	–	0.38 ± 0.8
Loss index (%)	–	–	0.19 ± 0.4
Occlusione tardiva (%)	–	–	4 (5.2)
Ristenosi binaria (%)	–	–	20 (25.9)
Pattern ristenosi (%)			
Focale	–	–	13 (65)
Diffusa	–	–	3 (15)
Occlusiva	–	–	4 (20)

- Copyright - Il Pensiero Scientifico Editore downloaded by IP 3.17.128.129 Sat, 27 Apr 2024, 16:19:38

Tabella V. Analisi univariata dei predittori di ristenosi post-brachiterapia endocoronarica (77 lesioni).

Parametri		p
Ristenosi pattern IV	8/14 (57.1%)	0.009
Ristenosi pattern I-III	12/63 (19.1%)	
IIb/IIIa	7/15 (46.6%)	0.088
No IIb/IIIa	13/62 (20.9%)	
Cutting balloon	1/7 (14.2%)	0.774
No cutting balloon	19/70 (27.1%)	
Brachiterapia differita	10/26 (38.4%)	0.098
No brachiterapia differita	10/51 (19.6%)	
Ostiale	3/14 (21.4%)	0.927
Non ostiale	17/63 (26.9%)	
Diametro di riferimento (mm)		
≥ 3	7/31 (22.5%)	0.770
< 3	13/46 (28.2%)	
≥ 2.5	16/60 (26.6%)	0.958
< 2.5	4/17 (23.5%)	
Lunghezza (mm)		
> 30	8/30 (26.6%)	0.876
≤ 30	12/47 (25.5%)	
Diabete	9/23 (39.1%)	0.151
No diabete	11/54 (20.3%)	
Graft venoso	4/8 (50%)	0.226
Vaso nativo	16/69 (23.1%)	
Stepping manuale	4/12 (33.3%)	0.784
No stepping manuale	16/65 (24.6%)	

sioni trattate (da 30.3 ± 16.1 a 9.7 ± 7.7 mm) rendendo così le lesioni, in caso di recidiva di ristenosi, facilmente trattabili con semplice PTCA. Questi dati appaiono di grande significato soprattutto in considerazione delle caratteristiche estremamente sfavorevoli presentate dalle RI trattate, confermando anche nella realtà della pratica clinica l'efficacia della BE già evidenziata negli studi randomizzati[1-6], nei quali però in genere sono state trattate lesioni più favorevoli (escluse le RI ostruttive e trattate in genere RI di lunghezza media 20.8 mm con una ristenosi media del 26.5%). Solamente lo studio randomizzato Long WRIST[3] ha considerato RI con lunghezza media > 30 mm (32 mm) trattate con ^{192}Ir riportando ristenosi della lesione target e del vaso target rispettivamente del 34 e 45%, con un significativo vantaggio rispetto al trattamento tradizionale (ristenosi pari a 67 e 73%). Nello studio INHIBIT[5], nel quale è stato utilizzato come nel nostro registro il ^{32}P, a fronte di una lunghezza media delle lesioni trattate di 16.9 mm la ristenosi angiografica a 9 mesi è risultata pari al 26%.

Come già documentato anche in altri studi[1-6] l'analisi angiografica ha evidenziato anche nella nostra casistica l'insorgenza al follow-up di una significativa ristenosi nei bordi (9.8%). Questa parziale perdita di risultato è legata all'oramai conosciuto "edge effect", osservato dapprima con gli stent radioattivi[10], fenomeno che come noto limita parzialmente i brillanti risultati ottenibili con la BE nella lesione target[11]. Si ritiene che l'edge effect sia principalmente secondario a ipoirradiazione di un segmento coronarico danneggiato dal palloncino nel corso della procedura (geographical miss). Dai dati dello studio BRIE[12] il geographical miss sarebbe causa del 75% delle ristenosi dei bordi e del 40% delle ristenosi *in toto* post-BE. Tale effetto presenta maggior rilevanza in seguito all'utilizzo di sorgenti β le cui radiazioni hanno minor penetrazione tissutale ed un rapido fall-off di dose nei bordi di irradiazione[13]. In associazione al dato angiografico la BE con ^{32}P ha evidenziato anche una significativa efficacia clinica. Infatti, nel corso del periodo di follow-up oltre l'80% dei pazienti è risultato asintomatico o lievemente sintomatico. I 18 pazienti che hanno presentato ristenosi sono stati trattati principalmente con PTCA e l'intervento di bypass è risultato necessario in un numero molto limitato di pazienti (in 2 per ristenosi post-BE non favorevole a PTCA ed in 1 per ulteriore ristenosi precoce post-PTCA) dimostrando come l'adozione della BE permetta di ridurre significativamente il ricorso alla chirurgia e conseguentemente i costi sanitari al follow-up[14]. L'unico paziente deceduto ha presentato tale evento precocemente dopo intervento di bypass (prima giornata postoperatoria) rendendo il legame di tale evento con il trattamento di BE estremamente improbabile. Trombosi tardiva post-BE è occorsa nel 2.8% dei pazienti ed è stata sempre legata a sospensione precoce della terapia antiaggregante. Tale contenuta percentuale conferma come l'adozione di una terapia antiaggregante combinata per un periodo prolungato (acido acetilsalicilico e ticlopidina o clopidogrel per almeno 6-12 mesi) associata ad un ridotto utilizzo di nuovi stent (5.2% nella nostra casistica) renda la trombosi tardiva post-BE un evento sfavorevole raro e come documentato nei più recenti trial randomizzati con incidenza sovrapponibile a quella del trattamento convenzionale[5,6,8].

Analisi dei sottogruppi. Dall'analisi dei sottogruppi emerge con chiara evidenza come la BE con sorgente β risulti estremamente efficace nel trattamento delle RI segmentarie (Fig. 3), delle RI localizzate in vasi di piccolo calibro (Fig. 3) od in sede ostiale (Fig. 4). Infatti in tali sottogruppi le percentuali di ristenosi post-BE appaiono del tutto sovrapponibili a quelle della restante popolazione oggetto di studio. Particolarmente rilevante appare il risultato ottenuto nelle RI estremamente lunghe (> 30 mm, ristenosi 26.6%) il cui trattamento appare problematico con tutti i device attualmente disponibili e dimostra come l'irradiazione di segmenti coronarici particolarmente estesi non determini un aumentato rischio di complicanze cliniche o di sviluppo di lesioni vascolari (Fig. 5) sia nel breve sia nel lungo termine. Questo riscontro indica inoltre che in tali lesioni anche le radiazioni β possono ottenere risultati quantomeno comparabili a quelli già evidenziati con le radiazioni γ (^{192}Ir) negli studi WRIST[3,15,16]. Da un'ana-

- Copyright - Il Pensiero Scientifico Editore downloaded by IP 3.17.128.129 Sat, 27 Apr 2024, 16:19:38

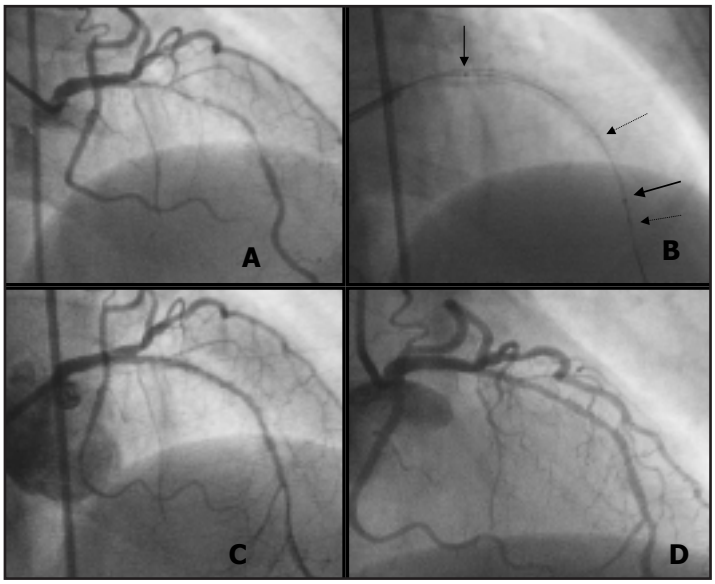

Figura 3. *Ristenosi diffusa (> 30 mm) intrastent del ramo interventricolare anteriore (diametro di riferimento 2.5 mm).* A: *quadro angiografico basale.* B: *procedura di brachiterapia eseguita, dopo dilatazione con pallone 2.5 × 30 mm, mediante catetere Galileo 2.5 × 52 mm (dose di 20 Gy 1 mm nella parete del vaso). Nell'immagine sono evidenziati con* le frecce a tratto continuo *i marker prossimale e distale del catetere Galileo e con* le frecce tratteggiate *gli estremi della porzione radioattiva della guida (20 mm) posizionata nel terzo distale del catetere Galileo. La guida verrà in seguito retratta automaticamente dal sistema nel terzo medio e prossimale del catetere.* C: *risultato angiografico finale post-brachiterapia.* D: *risultato angiografico a 7 mesi.*

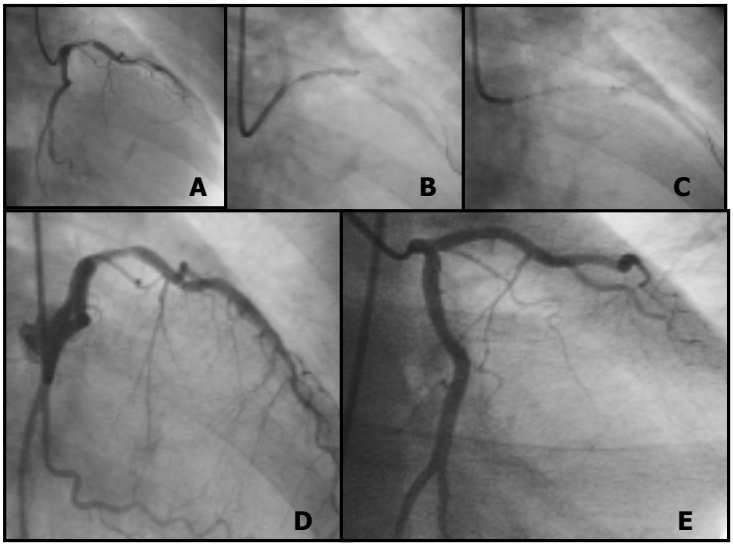

Figura 4. *Ristenosi intrastent ostiale del ramo interventricolare anteriore.* A: *quadro angiografico basale.* B: *dilatazione con pallone 3.0 × 20 mm.* C: *procedura di brachiterapia con catetere Galileo 3.0 × 32 mm (somministrata dose di 20 Gy 1 mm nella parete del vaso).* D: *risultato angiografico post-brachiterapia.* E: *risultato angiografico a 6 mesi.*

lisi retrospettiva condotta sui 416 pazienti arruolati cumulativamente nei diversi studi randomizzati WRIST emerge come la riduzione di eventi ottenuta nel gruppo trattato con BE derivi principalmente dai risultati ottenuti nelle RI diffuse e/o localizzate nei vasi di piccolo calibro[16]. Anche quest'ultima evidenza viene confermata con le radiazioni β dai risultati del nostro studio. Infatti il trattamento con BE a ^{32}P in RI in vasi < 3 o < 2.5 mm ha ridotto la ristenosi (28.2 e 23.5% rispettivamente) a valori del tutto sovrapponibili a quelli riscontrati nei vasi di maggior calibro. Anche nel trattamento delle lesioni ostiali i risultati di questo studio evidenziano una significativa efficacia della BE con ^{32}P documentando un trend suggestivo per una minore incidenza di ristenosi in tale sede (21.4 vs 26.9%). Va segnalato inoltre che in nessun paziente trattato con BE per lesione ostiale dei rami dell'arteria interventricolare o circonflessa è stata osservata al follow-up angiografico la progressione o la comparsa di lesioni nel tronco comune. Recentemente Ajani et al.[17] hanno ri-

- Copyright - Il Pensiero Scientifico Editore downloaded by IP 3.17.128.129 Sat, 27 Apr 2024, 16:19:38

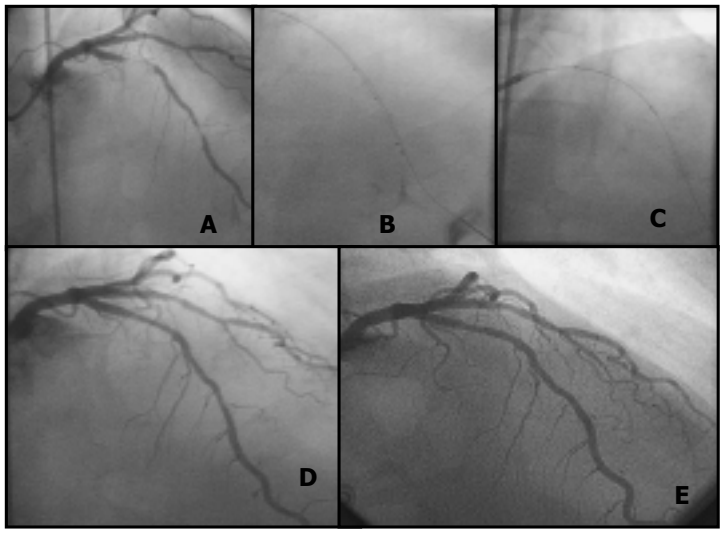

Figura 5. *Duplice ristenosi intrastent del ramo interventricolare anteriore.* A: *quadro angiografico basale.* B: *procedura di brachiterapia della lesione distale (catetere Galileo 2.5 × 32 mm, dose di 20 Gy 1 mm nella parete del vaso).* C: *retrazione manuale del catetere (stepping manuale) ed irradiazione della lesione prossimale.* D: *risultato angiografico post-brachiterapia delle due lesioni.* E: *controllo angiografico a 7 mesi.*

portato, utilizzando radiazioni γ, risultati favorevoli nelle RI ostiali evidenziando in tali lesioni una rivascolarizzazione della lesione target a 6 mesi sovrapponibile rispetto alle sedi non ostiali (15 vs 14%) e nettamente inferiore rispetto alle lesioni ostiali trattate con placebo (15 vs 43%, p = 0.004).

Al contrario nei pazienti con RI ostruttiva la BE con ^{32}P ha presentato una minore efficacia evidenziando in tali lesioni una ristenosi tardiva assai elevata (57.1 vs 19.1%, p < 0.009). Tale riscontro non documentato nei trial randomizzati, che infatti hanno in genere escluso tali pazienti, viene avallato da Nikolsky et al.[18] che, in una recente casistica relativa al trattamento con radiazioni γ di RI, evidenziano come la presenza di RI occlusiva rappresenti il principale predittore di eventi cardiaci avversi ad 1 anno. In tale studio non è però stato eseguito un follow-up angiografico e quindi non permette di analizzare la reale incidenza di ristenosi angiografica post-BE in questo sottogruppo di pazienti. È possibile che l'apparente scarsa efficacia della BE in tali lesioni sia in realtà secondaria all'utilizzo di dosaggi radianti inadeguati per questo genere particolarmente aggressivo di lesioni. Nella nostra casistica una percentuale rilevante (36.7%) delle procedure sono state eseguite in seduta ritardata rispetto alla PTCA della RI (in media dopo 4.9 ± 3.4 giorni). Studi effettuati nell'animale da esperimento documentano che la massima proliferazione cellulare nella parete arteriosa avviene 2-3 giorni post-PTCA a livello dell'avventizia[19,20]. Una settimana post-PTCA la proliferazione dei miofibroblasti è significativamente ridotta e prevalentemente localizzata nella neointima[19,20]. È noto che le cellule attivamente proliferanti presentano maggior radiosensibilità. Dal punto di vista teorico quindi una procedura di BE ritardata di qualche giorno rispetto alla dilatazione coronarica potrebbe risultare più efficace nel prevenire l'ulteriore ristenosi. I nostri dati evidenziano un trend suggestivo di maggior incidenza di ristenosi nei pazienti trattati con BE dilazionata (38.4 vs 19.6%, p = 0.098) non confermando quindi i possibili vantaggi teorici suggeriti dagli studi sperimentali. Non è possibile però escludere che tale risultato sia non tanto legato al timing della BE, ma principalmente secondario ad una maggiore incidenza di geographical miss causata dall'esecuzione in giornate separate della PTCA e della BE.

Anche nei pazienti diabetici la BE con ^{32}P ha mostrato una superiore, anche se non significativa, incidenza di ristenosi a 6 mesi (39.1 vs 20.3%, p = 0.151) rispetto alla restante popolazione. Tale percentuale di ristenosi (39%) anche se apparentemente elevata rappresenta un risultato estremamente importante in una popolazione a così elevato rischio (diabetici con RI estremamente lunghe e pattern ostruttivo nel 30% dei soggetti). Infatti in un'analisi retrospettiva degli studi WRIST[21] e dello studio GAMMA I[22] i pazienti diabetici con RI trattati con placebo hanno evidenziato una ristenosi binaria rispettivamente del 63.8 e 76%. Sempre da tali analisi (studi eseguiti prevalentemente con radiazioni γ) emerge però una ristenosi binaria post-BE similare tra diabetici e non diabetici (15.6 vs 10.7%, 36 vs 31%) dato che contrasta con i nostri risultati ottenuti però in una casistica assai più limitata e a più elevato rischio.

Relativamente all'utilizzo degli inibitori IIb/IIIa dai nostri dati non emerge un vantaggio in termini di controllo della ristenosi dal loro utilizzo in corso di BE. È verosimile che il trend addirittura sfavorevole presente nella nostra casistica sia secondario ad un maggiore rischio presentato dalle lesioni in cui tale terapia è stata utilizzata che non ad un'interazione sfavorevole con la BE. È comunque ovvio che la loro somministrazione in

- Copyright - Il Pensiero Scientifico Editore downloaded by IP 3.17.128.129 Sat, 27 Apr 2024, 16:19:38

corso di BE mantiene un razionale nel trattamento di lesioni particolarmente complesse a rischio quindi di trombosi intraprocedurale. Infine i dati forniti dal nostro studio relativamente all'utilizzo del cutting balloon, dello stepping manuale (Fig. 5) e al trattamento con BE dei graft venosi derivano da gruppi troppo esigui di lesioni per meritare di essere analizzati in dettaglio.

In conclusione, i risultati presentati in questa casistica evidenziano che la BE con radiazioni β eseguita in centri ad elevato volume (> 50 procedure di BE/anno) è una procedura sicura ed estremamente efficace anche in popolazioni di RI ad elevato rischio. In particolare l'utilizzo di terapia antiaggregante combinata per un periodo prolungato (6-12 mesi) e l'evitare l'impianto di nuovi stent rendono il rischio di trombosi tardiva post-BE estremamente ridotto. La BE con radiazioni β pare di particolare efficacia nelle RI segmentarie, ostiali e dei piccoli vasi. Al contrario, quantomeno alla dose utilizzata in tale casistica (20 Gy 1 mm nella parete vascolare), i risultati tardivi nelle RI con pattern ostruttivo non appaiono soddisfacenti.

Riassunto

Razionale. Scopo di questo studio è stato analizzare mediante follow-up clinico-angiografico di 7 ± 1.5 mesi l'efficacia e la sicurezza della radioterapia intracoronarica β (^{32}P) nel trattamento di pazienti con ristenosi intrastent ad elevato rischio.

Materiali e metodi. Sessantanove pazienti (77 lesioni) affetti da ristenosi intrastent ad elevato rischio (lunghezza media lesione 30.3 ± 16.1 mm, pattern III-IV 57.2%, diabetici 33.3%) sono stati trattati con procedura di dilatazione percutanea e successiva irradiazione coronarica β (^{32}P) alla dose di 20 Gy 1 mm nella parete del vaso.

Risultati. Un paziente (1.4%) ha presentato infarto miocardico non Q peri-procedurale. Ad un follow-up di 6 mesi 1 paziente (1.4%) è deceduto (in seguito ad intervento di bypass) e 3 (4.3%) hanno presentato infarto miocardico non Q; tra questi in 2 l'evento è stato secondario a trombosi tardiva causata da sospensione anticipata della terapia antiaggregante combinata. Ristenosi angiografica è stata riscontrata in 20 lesioni (25.9%) considerando il segmento totale di analisi e in 9 (11.6%) a livello dello stent. Rivascolarizzazione del vaso target è stata eseguita in 21 (30.4%) pazienti. Al follow-up angiografico i pazienti con lesioni intrastent segmentarie (≥ 30 mm), ostiali o localizzate in piccolo vaso non hanno presentato maggior incidenza di ristenosi. Al contrario i soggetti con ristenosi ostruttiva hanno mostrato maggior rischio di recidiva.

Conclusioni. La brachiterapia coronarica con radiazioni β (^{32}P) rappresenta un trattamento sicuro ed efficace anche nelle ristenosi intrastent ad elevato rischio (diffuse, nei piccoli vasi, ostiali). Al contrario, la presenza di ostruzione intrastent basale determina, nonostante la brachiterapia, ristenosi tardiva in alta percentuale.

Parole chiave: Ristenosi; Stent.

Bibliografia

1. Teirstein PS, Massullo V, Jani S, et al. Catheter-based radiotherapy to inhibit restenosis after coronary stenting. N Engl J Med 1997; 336: 1697-703.
2. Waksman R, White RL, Chan RC, et al. Intracoronary gamma-radiation therapy after angioplasty inhibits recurrence in patients with in-stent restenosis. Circulation 2000; 101: 2165-71.
3. Waksman R, Cheneau E, Ajani A, et al, for the Washington Radiation for In-Stent Restenosis Trial for Long Lesions Studies. Intracoronary radiation therapy improves the clinical and angiographic outcomes of diffuse in-stent restenotic lesions. Results of the Washington Radiation for In-Stent Restenosis Trial for Long Lesions (Long WRIST) Studies. Circulation 2003; 107: 1744-9.
4. Leon MB, Teirstein PS, Moses JW, et al. Localized intracoronary gamma-radiation therapy to inhibit the recurrence of restenosis after stenting. N Engl J Med 2001; 344: 250-6.
5. Waksman R, Raizner AE, Yeung AC, Lansky AJ, Vandertie L. Use of localised intracoronary beta radiation in treatment of in-stent restenosis: the INHIBIT randomised controlled trial. Lancet 2002; 359: 551-7.
6. Popma JJ, Suntharalingam M, Lansky AJ. Randomized trial of 90Sr/90Y beta-radiation versus placebo control for treatment of in-stent restenosis. Circulation 2002; 106: 1090-6.
7. Waksman R, Ajani A, White RL, et al. Intravascular gamma radiation for in-stent restenosis in saphenous-vein bypass grafts. N Engl J Med 2002; 346: 1194-9.
8. Waksman R, Ajani AE, Pinnow E, et al. Twelve versus six months of clopidogrel to reduce major cardiac events in patients undergoing gamma-radiation therapy for in-stent restenosis: Washington Radiation for In-Stent restenosis Trial (WRIST) 12 versus WRIST PLUS. Circulation 2002; 106: 776-8.
9. Mehran R, Dangas G, Abizaid AS, et al. Angiographic patterns of in-stent restenosis: classification and implications for long-term outcome. Circulation 1999; 100: 1872-8.
10. Albiero R, Adamian M, Kobayashi N, et al. Short and intermediate-term results of ^{32}P radioactive beta-emitting stent implantation in patients with coronary artery disease: The Milan Dose-Response study. Circulation 2000; 101: 18-26.
11. Sabate M, Costa MA, Kozuma K, et al. Geographic miss: a cause of treatment failure in radio-oncology applied to intracoronary radiation therapy. Circulation 2000; 101: 2467-71.
12. Sianos G, Kay IP, Costa MA, et al. Geographical miss during catheter-based intracoronary beta-radiation: incidence and implications in the BRIE study. Beta-Radiation in Europe. J Am Coll Cardiol 2001; 38: 415-20.
13. Carlier SG, Marijnissen JPA, Coen VL, et al. Comparison of brachytherapy strategies based on dose-volume histograms derived from quantitative intravascular ultrasound. Cardiovasc Radiat Med 1999; 1: 115-24.
14. Cohen D, Cosgrove R, Berezin R, et al. Cost-effectiveness of gamma radiation for treatment of in-stent restenosis. Results of the GAMMA-1 trial. Circulation 2002; 106: 691-7.
15. Ahmed JM, Mintz GS, Waksman R, et al. Serial intravascu-

- Copyright - Il Pensiero Scientifico Editore downloaded by IP 3.17.128.129 Sat, 27 Apr 2024, 16:19:38

lar ultrasound assessment of the efficacy of intracoronary gamma-radiation therapy for preventing recurrence in very long, diffuse, in-stent restenosis lesions. Circulation 2001; 104: 856-9.
16. Ajani AE, Waksman R, Cha D, et al. The impact of lesion length and reference diameter on angiographic restenosis and target vessel revascularization in treating in-stent restenosis with radiation. J Am Coll Cardiol 2002; 39: 1290-6.
17. Ajani AE, Waksman R, Cheneau E, et al. Impact of intracoronary radiation on in-stent restenosis involving ostial lesions. Catheter Cardiovasc Interv 2003; 58: 175-80.
18. Nikolsky E, Rosenblatt E, Grenadier E, et al. A prospective single-center registry for the use of intracoronary gamma radiation in patients with diffuse in-stent restenosis. Catheter Cardiovasc Interv 2002; 56: 46-52.
19. Hanke H, Strohschneider T, Oberhoff M, Betz E, Karsch KR. Time course of smooth muscle cell proliferation in the intima and media of arteries following experimental angioplasty. Circ Res 1990; 67: 651-9.
20. Clowes AW, Schwartz SM. Significance of quiescent smooth muscle migration in the injured rat carotid artery. Circ Res 1985; 56: 139-45.
21. Gruberg L, Waksman R, Ajani AE, et al. The effect of intracoronary radiation for the treatment of recurrent in-stent restenosis in patients with diabetes mellitus. J Am Coll Cardiol 2002; 39: 1930-6.
22. Moses JW, Moussa I, Leon MB, et al. Effect of catheter-based iridium-192 gamma brachytherapy on the added risk of restenosis from diabetes mellitus after intervention for in-stent restenosis (subanalysis of the GAMMA I randomized trial). Am J Cardiol 2002; 90: 243-7.